CONIC SEMESP

21º Congresso Nacional de Iniciação Científica

TÍTULO: EVIDÊNCIAS CIENTÍFICAS SOBRE POSSÍVEIS CAUSAS DA HIPERPLASIA ADIPOSA PARADOXAL APÓS CRIOLIPÓLISE

CATEGORIA: EM ANDAMENTO

ÁREA: CIÊNCIAS BIOLÓGICAS E SAÚDE

SUBÁREA: Estética e Cosmética

INSTITUIÇÃO: UNIVERSIDADE ANHEMBI MORUMBI - UAM

AUTOR(ES): THAIS DOS SANTOS MIRANDA CARVALHO

ORIENTADOR(ES): MARIANA MERIDA CARRILLO NEGRÃO, FLÁVIA MARIA PIROLA PELÁ

Realização: SEMESP

IES parceiras: UNIARAXÁ, UNICURITIBA, UNIFOR, UNIFATEA

1. RESUMO

A Hiperplasia Adiposa Paradoxal (H.A.P.) é o aumento retardado de massa adiposa, exatamente no local em que recebeu tratamento para gordura localizada através da técnica de criolipólise. Procedimento esse, muito procurado por ser uma técnica não-invasiva e por ter a capacidade de agir no tecido adiposo, estimulando apoptose sem morte de tecidos adjacentes. Isso se faz possível, por conta da indução inflamatória (paniculite fria) causada pelo contato com temperaturas baixas podendo variar de 8ºC a -15°C na camada acoplada de gordura. Entre os efeitos adversos da criolipólise para tratamento de gordura localizada, a HAP é considerada o de maior severidade e que vem chamando a atenção dos profissionais da área. Atualmente a única forma de reverter a HAP é com lipoaspiração. Baseado nos dados acima, o presente estudo visa reunir todos os achados clínicos dos casos de hiperplasia adiposa paradoxal para que seja possível uma ampla visão e se entenda melhor a causa deste efeito adverso.

2. INTRODUÇÃO

Nos dias atuais, a busca por atender a um padrão estético esbarra em um problema recorrente em larga escala na população: a gordura localizada. Esse problema pode ser apontado como um dos responsáveis por fazer com que as cirurgias plásticas se tornassem uma das modalidades cirúrgicas mais procuradas em todo o planeta. Dentre elas, a lipoaspiração figura em segundo lugar no ranking das mais realizadas em todo o mundo para resolução de casos de gordura localizada (WU; COOMBS; GURUNIAN, 2020). Embora o avanço científico e tecnológico tenha sido considerável dos últimos anos, essa modalidade cirúrgica ainda enfrenta inúmeros inconvenientes (LEHNHARDT *et al*, 2008; FRANCO *et al*, 2012). Uma técnica não-invasiva que teve destaque devido ao grande aumento de procura, é a criolipólise. A Criolipólise é uma técnica capaz de agir sobre a gordura localizada, por meio de temperaturas frias podendo variar de 8ºC a -15°C. Essas temperaturas só são capazes de lesar tecidos como a epiderme ou tecido muscular se não houver a utilização da manta, mas é capaz de causar paniculite fria localizada, um tipo de inflamação na camada de gordura localizada abaixo da pele. Essa inflamação conduz à morte das células adiposas por apoptose, sem danificar nenhum outro tecido adjacente. Sendo assim, a criolipólise é muito eficiente na redução de medidas pela perda de gordura localizada (ALMEIDA *et al*, 2015).

Considerada de baixo risco, a criolipólise teve a sua segurança testada em milhares de pacientes por todo o mundo. Um estudo de revisão publicado em 2015, demonstrou a ocorrência de eventos adversos raros e leves como eritema transitório, edema, dor e perda de

sensibilidade no local da aplicação, com a incidência em 0,82% dos pacientes avaliados. O mesmo estudo também apresentou a ocorrência de eventos adversos moderados como irregularidades visíveis de contorno (0,14%), reações como náusea, tontura, ansiedade pós-tratamento e distensão abdominal (0,07%) (DERRICK; SHRIDHARANI; BROYLES, 2015). Apenas um evento adverso de maior severidade foi relatado na literatura até a atualidade e vem chamando a atenção dos profissionais, que é conhecido como hiperplasia adiposa paradoxal (HAP). Sua relação com o procedimento de criolipólise ainda é pouco esclarecida e sua descrição é bastante recente, sendo publicada pela primeira vez no ano de 2014 (JALLIAN *et al*, 2014).

A HAP pode ser descrita como um aumento retardado de massa adiposa no local que recebeu o tratamento por criolipólise, caracterizado por uma massa subcutânea bem demarcada e sensível a palpação. Desde a sua descrição, foram realizados alguns estudos com o intuito de averiguar a incidência de HAP em pacientes após tratamento com criolipólise e até então a sua taxa de incidência figura entre 0,021% e 1%, variando sutilmente entre as diferentes populações avaliadas (JALLIAN *et al*, 2014; KELLY; RODRIGUEZ-FELIZ; KELLY, 2016; STROUMZA *et al*, 2018).

Devido ao seu difícil diagnóstico, acredita-se que os casos de HAP pós criolipólise são consideravelmente subnotificados, o que provavelmente significa que essa taxa de incidência seja maior do que conhecemos hoje. Conforme novos casos são relatados a cada novo ano, se faz cada vez mais necessária a realização de novas revisões sobre o assunto, com o intuito de preencher as lacunas remanescentes, e conduzir-nos a uma resposta satisfatória relativa ao mecanismo fisiopatológico da HAP pós criolipólise e seu comportamento em diferentes grupos populacionais.

3. OBJETIVOS

Objetivos Gerais: Reunir evidencias cientificas atualizadas a nível global referentes a hiperplasia adiposa paradoxal após o uso da técnica de criolipólise no tratamento de gordura localizada, analisando as ocorrências e suas possíveis causas deste efeito colateral.

Objetivos Específicos: Identificar se há prevalência maior em algum gênero para hiperplasia adiposa paradoxal; Observar se há prevalência de HAP em alguma faixa etária específica; Identificar se há predomínio de HAP em alguma etnia específica; Constatar se há relação com o método e a ponteira do equipamento de criolipólise utilizada no procedimento; Discernir se há algum cuidado específico para ser realizado antes ou após o procedimento.

4. METODOLOGIA

Para o desenvolvimento deste estudo, foi realizada uma pesquisa de revisão sistemática a respeito da ocorrência de hiperplasia adiposa paradoxal em pacientes que passaram pelo procedimento de criolipólise para tratamento de gordura localizada. A busca por artigos foi feita através de um levantamento nas bases de dados PubMed e Google Scholar, utilizando os indexadores na língua inglesa "Paradoxical adipose hyperplasia AND cryolipolysis". Foram considerados artigos em inglês e português, em periódicos nacionais e internacionais. Os critérios de inclusão adotados para a inclusão dos estudos nessa revisão foram: Artigos escritos em inglês ou português; Relatos de casos, ensaios clínicos ou estudos de coorte que relatem casos de hiperplasia adiposa paradoxal em pacientes submetidos a criolipólise para tratamento de gordura localizada; Estudos realizados durante os últimos seis anos. Para a melhor compreensão acerca do passo-a-passo realizado para seleção dos artigos, segue o fluxograma abaixo:

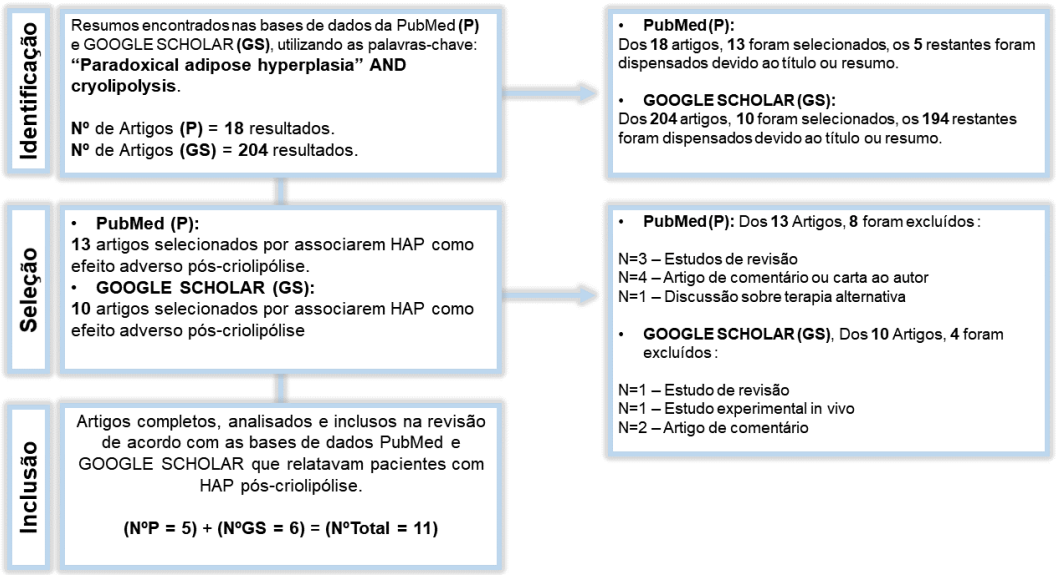

Figura 1. Detalhamento do fluxograma empregado no levantamento bibliográfico

5. DESENVOLVIMENTO

Para melhor compreensão dos resultados parciais obtidos nesse estudo, é importante aprofundarmos um pouco no mecanismo de ação presente na aplicação da técnica de criolipólise em casos de gordura localizada. Criada em 2009, a criolipólise nasceu de um longo trabalho desenvolvido pelo pesquisador Norte americano Rox Anderson, que passou mais de 30 anos investigando o efeito que a exposição a temperaturas baixas provocava nos adipócitos (NEVES, 2014). Graças a esse enorme trabalho, foi compreendido que a exposição

a baixas temperaturas é capaz de promover apoptose de células do tecido adiposo, ao mesmo tempo que todos os tecidos adjacentes seguem inalterados. Porém, diferenças na parametrização da técnica, como tempo de exposição, diferentes temperaturas e diferenças entre os aparelhos utilizados, podem promover uma grande variação nos resultados, inclusive, permitindo a ocorrência de efeitos adversos raros como a HAP. Uma das principais motivações para a realização desse estudo, foi a escassez de informações acerca das causas que levam ao surgimento de HAP em pacientes submetidos ao tratamento de criolipólise para gordura localizada. Através dessa investigação, foi possível reunir achados clínicos baseados em relatos de casos que nos apresentam alguns padrões, que podem vir a ser de grande valia para uma melhor elucidação acerca das causas desse efeito adverso.

6. RESULTADOS PRELIMINARES

Artigos que relatam casos de HAP pós criolipólise para gordura localizada

Primeiro Autor	Ano de Publicação	Características da amostra investigada
JALIAN, HR	2014	1 homem com 40 anos
SINGH, SM	2015	2 homens com 44 e 52 anos.
MUNAVALLI, GS	2015	20 homens com idade de 23-72 anos.
KELLY, EBA.	2016	4 homens, origem hispânica, idade: 38-57 anos.
SEAMAN, AS.	2016	1 mulher, 48 anos.
SASAKI, GH.	2016	1 mulher, 48 anos.
KARCHER, C.	2017	2 mulheres, de 28 e 60 anos e 1 homem de 38 anos.
KELLY, M.	2018	11 pacientes, 8 homens e 3 mulheres de 24-58 anos. Origem Hispânica.
STROUMZA, N.	2018	3 mulheres de 43-78 anos e 1 homem de 52 anos.
KHAN, M	2019	5 mulheres de 26-50 anos.
MOWLAVI, A.	2020	2 homens de 49 e 52 anos e 1 mulher de 22 anos.

Até o momento da elaboração desse documento, foram selecionados 11 estudos, dos quais, foram descritos os casos de 55 pacientes, sendo 71% deles do sexo masculino, com distribuição etária entre 22 e 72 anos, que desenvolveram HAP em um período após a aplicação de criolipólise em regiões com gordura localizada.

Diante da amostra observada, foi possível identificar que pacientes com ascendência hispânica apresentam maior predisposição a desenvolver HAP, embora nem todos os pacientes descritos, se enquadrem nesse perfil. Porém, um achado compartilhado pela ampla maioria dos estudos avaliados nessa revisão, foi a uso do aplicador de tamanho grande da marca Zeltiq Aesthetics Inc, o que sugere uma relação direta do uso desse aplicador com o

surgimento das lesões características de HAP nos pacientes que foram submetidos a criolipólise com esse equipamento. Os próximos passos dados no desenvolvimento dessa revisão, se dedicarão a compreender melhor a relação entre o fator étnico e demais variáveis demográficas com a influêcia do tipo de aplicador utilizado pela técnica de criolipólise, confirmando ou refutando a hipótese levantada nessa discussão.

7. FONTES CONSULTADAS

ALMEIDA, GOO; ANTONIO, CR; OLIVEIRA, GB; *et al*. **Estudo epidemiológico de 740 áreas tratadas com criolipólise para gordura localizada.** Surg Cosmet Dermatol. 2015 e.7 n.4. p.316-319.

DERRICK, CD, SHRIDHARANI, SM, BROYLES, JM. **The safety and efficacy of cryolipolysis: a systematic review of available literature**. Aesthet Surg J. 2015;35(7):830-836.

JALIAN, HR; AVRAM, MM; GARIBYAN, L; *et al*. **Paradoxical adipose hyperplasia after cryolipolysis**. JAMA Dermatol. 2014;150(3):317-319.

KELLY, E; RODRIGUEZ-FELIZ, J; KELLY, ME. **Paradoxical adipose hyperplasia after cryolipolysis: a report on incidence and common factors identified in 510 patients**. Plast Reconstr Surg. 2016;137(3):639e-640e.

KHAN, M. **Complications of Cryolipolysis: Paradoxical Adipose Hyperplasia (PAH) and Beyond**. Aesthetic Surgery Journal. 2018.

LEHNHARDT M; HOMANN HH; DAIGELER A, *et al*. **Major and lethal complications of liposuction: a review of 72 cases in Germany between 1998 and 2002**. Plast Reconstr Surg. 2008; 121(6):396e-403e

NEVES, J. **Criolipolise: redução de gordura localizada.** [S.l.], 2014.

SEAMAN, S. A; TANNAN, S. C; CAO, Y; PEIRCE, S. M.; GAMPPER, T. J. **Paradoxical Adipose Hyperplasia and Cellular Effects After Cryolipolysis: A Case Report.** Aesthetic Surgery Journal, 2015. 36(1), NP6–NP13.

SINGH, S. M; GEDDES, E. R. C; BOUTROUS, S. G; GALIANO, R. D; FRIEDMAN, P. M. **Paradoxical adipose hyperplasia secondary to cryolipolysis: An underreported entity?** Lasers in Surgery and Medicine. 2015. 47(6), 476–478.

STROUMZA, N; GAUTHIER, N; SENET, P; MOGUELET, P; NAIL BARTHELEMY, R; ATLAN, M. **Paradoxical Adipose Hypertrophy (PAH) After Cryolipolysis.** Aesthetic Surgery Journal. 2017. 38(4), 411–417.

WU, S; COOMBS, D.M; GURUNIAN, R. **Liposuction: Concepts, safety, and techniques in body-contouring surgery**. Cleveland Clinci J Of medicine VOL.87 • Nº6 06.2020.